RETIVASC

AUSGABE 1

CASES, CONCEPTS & CONCLUSIONS

EINE KLINISCHE FALLSERIE, HERAUSGEGEBEN VOM MAKULA-NETZHAUT-ZENTRUM-MÜNCHEN

UNKLARE RETINALE PROMINENZ

CASE

Ein **78-jähriger Patient** in gutem Allgemeinzustand stellte sich auf Überweisung eines MVZ im Februar 2018 mit der Verdachtsdiagnose „Pembrolizumab-assoziierte Vaskulitis DD: Cotton Wool“ im Makula-Netzhaut-Zentrum vor. Subjektiv gab der Patient an, seit etwa drei Wochen einen zentralen Schatten bemerkt zu haben, der sich allmählich entwickelt hatte.



Bei einem Visus von 0,6 fand sich am linken Auge eine Cotton-Wool-ähnliche **juxtafoveale Läsion** mit kleiner fovealer Blutung.

Bei dem Patienten war seit einem halben Jahr ein **Lungenkarzinom mit Pleurakarzinose** bekannt, das mit einer Lungenteilresektion und einer Immuntherapie mit **Pembrolizumab** behandelt wurde. Das Karzinom war in Remission und die Therapie daher vorübergehend unterbrochen worden.

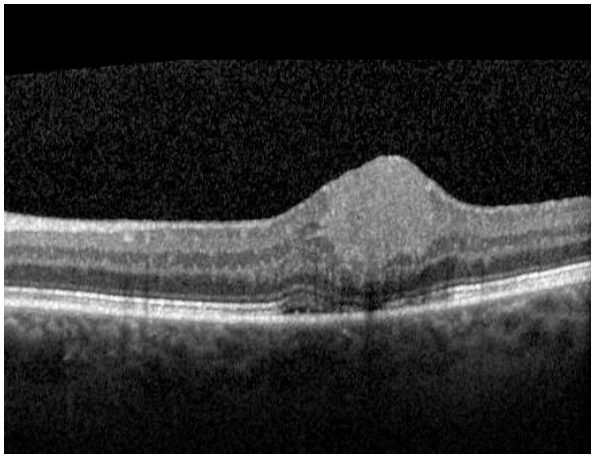

Der monoklonale Antikörper Pembrolizumab führt zur Aktivierung von T-Zellen, die einen programmierten Zelltod der Tumorzellen auslösen. Die Hochregulierung des T-Zell-Systems hat aber **autoimmunartige Nebenwirkungen**, die sich **systemisch** in Form von Pneumonitis, Kolitis, Hepatitis, Nephritis und Endokrinopathien zeigen können.

Im OCT zeigte sich eine für einen Cotton-Wool-Herd untypische, **solide wirkende Läsion** in der Innenschicht der Retina mit kleiner Abhebung der fovealen sensorischen Netzhaut.

Die **differentialdiagnostische Frage** war: Handelt es sich hier um eine entzündliche Nebenwirkung der Therapie, um eine Metastase des Primärtumors oder um eine davon unabhängige Erkrankung, z. B. eine atypische CNV?

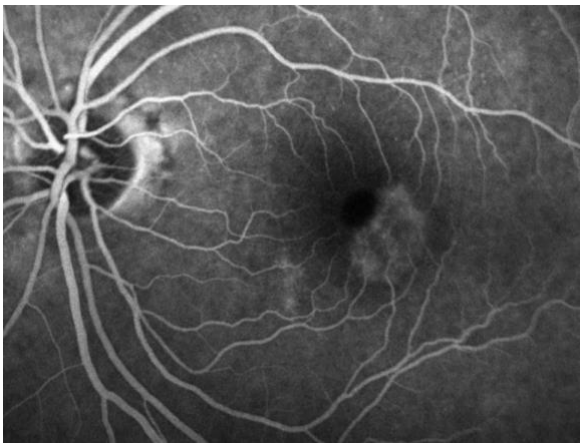

In der Fluoreszenz-Angiographie entwickelte sich nach unauffälliger Frühphase in der Spätphase eine leichte Hyperfluoreszenz der Läsion, die von wenigen und dezenten Leckagen nasal unterhalb der Fovea begleitet wurde.

Eine Papillenleckage, wie sie für eine entzündliche Läsion typisch ist, trat nicht auf und die Spätphasenleckage der Läsion war für eine CNV eindeutig zu gering. Ein tumoreigenes Gefäßsystem ließ sich nicht darstellen.

In der **Indocyaningrün-Angiographie** waren eine **Blockade der Aderhautfluoreszenz** durch die Läsion sowie **zwei diskrete punktförmige** Spätphasenleckagen zu sehen.

Die dringende Verdachtsdiagnose lautete in Anbetracht des kombinierten OCT/FLA/ICGA-Befundes: **Retinale Metastase**

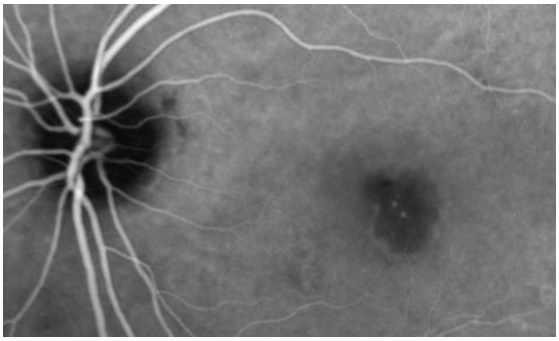

Concept

Metastasen sind die häufigsten intraokularen Tumore, werden aber nur selten diagnostiziert, da sie oft erst bei fortgeschrittener Erkrankung auftreten und eher selten Symptome auslösen. Sie treten zu 90 % in der Aderhaut auf, zu 10 % in Ziliarkörper oder Iris und nur zu ca. 1 Prozent in der Retina.

Am **Wills Eye Hospital (Shields & Shields, siehe unten)** wurden innerhalb von 40 Jahren **nur acht Patienten** mit retinalen Metastasen gegenüber **2076 Patienten** mit Aderhautmetastasen beobachtet.

Die Autoren beschreiben retinale Metastasen als **klinisch oft gelblich** ohne dilatierte retinale Gefäße. Bei fünf der acht beobachteten Patienten lagen Blutungen oder eine Glaskörperbeteiligung vor. In der FLA wurden bei vier von fünf angiographierten Patienten Tumorgefäße diagnostiziert und bei drei von fünf Patienten zeigte sich eine Spätphasenleckage in der FLA.

Für uveale Metastasen infolge von Mamma- oder Lungen-Ca wird von Shields & Shields zusätzlich zur systemischen Therapie eine IVOM mit Bevacizumab (Avastin^{R}) empfohlen. Für retinale Metastasen liegen keine Therapieempfehlungen vor.

Am Tag nach der Erstvorstellung erfolgte bei uns eine IVOM mit Avastin^{R}. Außerdem wurde von Seiten der Internisten eine Woche später die systemische Therapie mit Pembrolizumab wieder aufgenommen, zumal jetzt auch zerebrale Metastasen nachgewiesen werden konnten. Im Verlauf kam es zu einer raschen Rückbildung der Metastase. **Der Visus stieg auf 0,8 an**. Eine weitere retinale Filia trat bis zum Tod des Patienten drei Jahre später nicht auf.

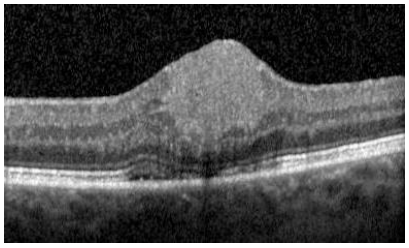

vor Therapie

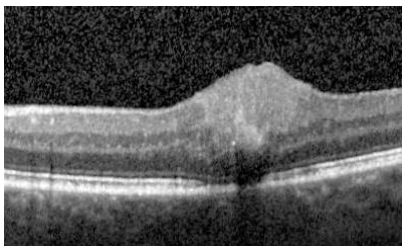

17 Tage nach Avastin und
10 Tage nach Pembrolizumab

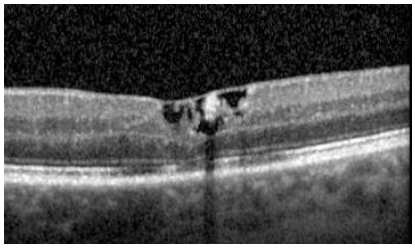

nach drei Monaten

Auffällig ist der weitgehende Substanzverlust der inneren Retina im Bereich der ehemaligen Filia.

Conclusion

1. Ob die kombinierte Therapie mit **IVOM plus Pembrolizumab** bessere Ergebnisse als eine alleinige systemische Therapie bringt, kann an diesem Einzelfall nicht entschieden werden.

2. Die sofortige IVOM mit Avastin war in Anbetracht der juxtafovealen Lage der Läsion und des bei der Abheilung aufgetretenen Substanzverlustes vermutlich gerechtfertigt. Bei einer später beginnenden Therapie und einem zwischenzeitigen Wachstum der Läsion wäre sonst evtl. ein größerer fovealer Substanzverlust entstanden.

3. Retinale Metastasen sind äußerst selten und es gibt in der Literatur daher kein allgemeingültiges Behandlungsschema.

Literatur: Shields & Shields: Intraocular Tumors; Verlag: Wolters-Kluwer, 2015

Herausgeber: MAKULA-NETZHAUT-ZENTRUM-MÜNCHEN, Frauenplatz 10, 80331 München
www.makula-netzhaut-zentrum-muenchen.de **V.i.S.d.P.: Prof. Dr. med. Joachim Nasemann**